


# Στραβισμός: Αίτια και Αντιμετώπιση

Άγγελος Σινάπης MD, PhD, FEBO  
Χειρουργός Οφθαλμίατρος Ενηλίκων-Παιδων  
Sinapis Eye Institute



sinapiseye  
I N S T I T U T E  
ΟΦΘΑΛΜΟΛΟΓΙΚΟ ΙΝΣΤΙΤΟΥΤΟ

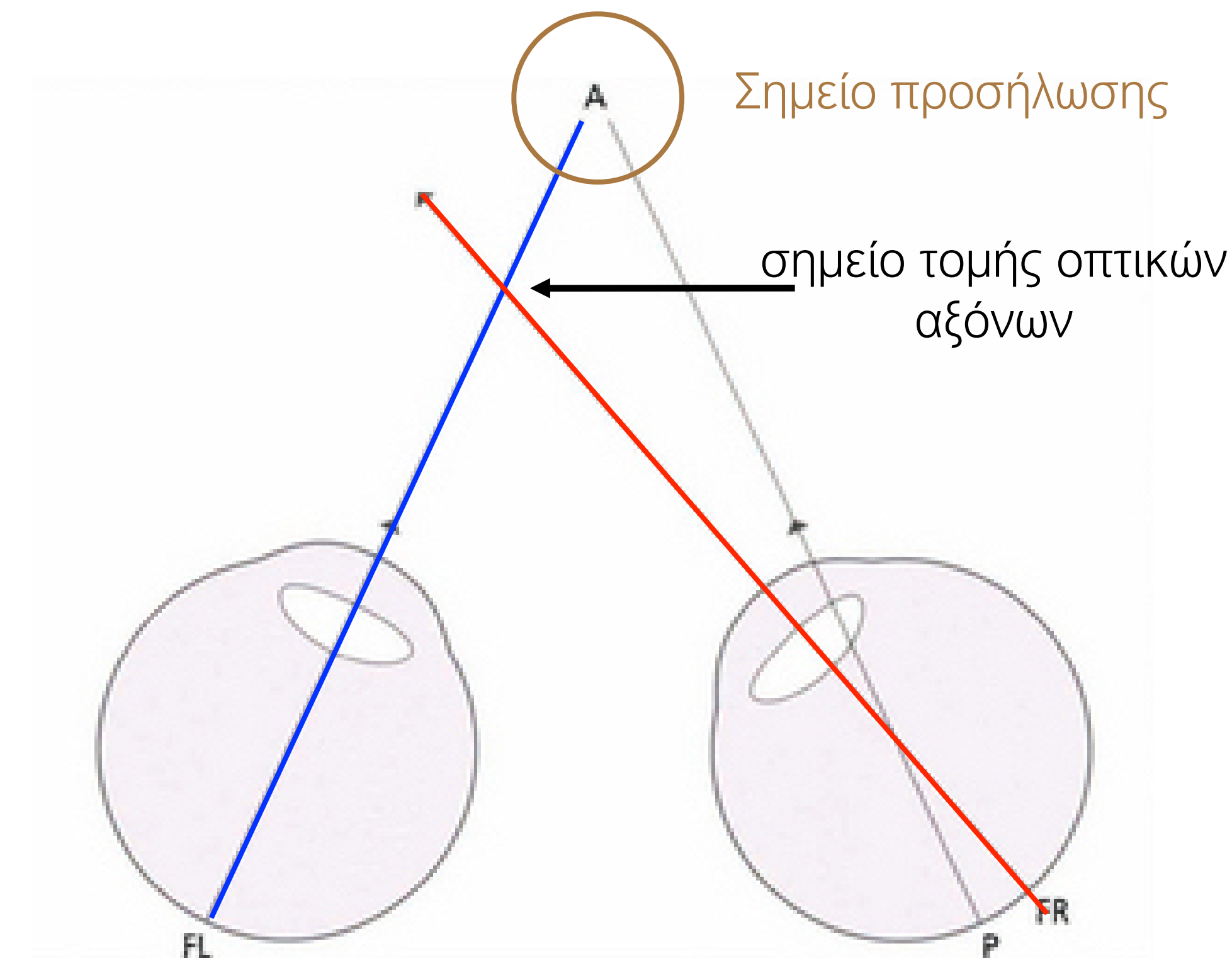


35<sup>ο</sup> Συνέδριο  
Παγκρήτιας  
Παιδιατρικής  
Εταιρείας

No financial disclosure

# Ορισμός

*Στραβισμός* είναι η νευρομυϊκή διαταραχή κατά την οποία οι οφθαλμοί δεν είναι ευθυγραμμισμένοι (οι οπτικοί άξονες δεν τέμνονται στο σημείο προσήλωσης)




Οπτικός Άξονας ΑΟ

Οπτικός άξονας ΔΟ

# Ανάπτυξη όρασης

- Πραγματοποιείται στα πρώτα 7-8 χρόνια
- Εκτιμώμενη οπτική οξύτητα στην γέννηση: 20/400
- Η διόφθαλμη όραση (Binocular Single Vision- BSV) προϋποθέτει ευθυγράμμιση των ματιών

# Κατηγοριοποίηση



- Αληθής στραβισμός
- Ψευδοστραβισμός

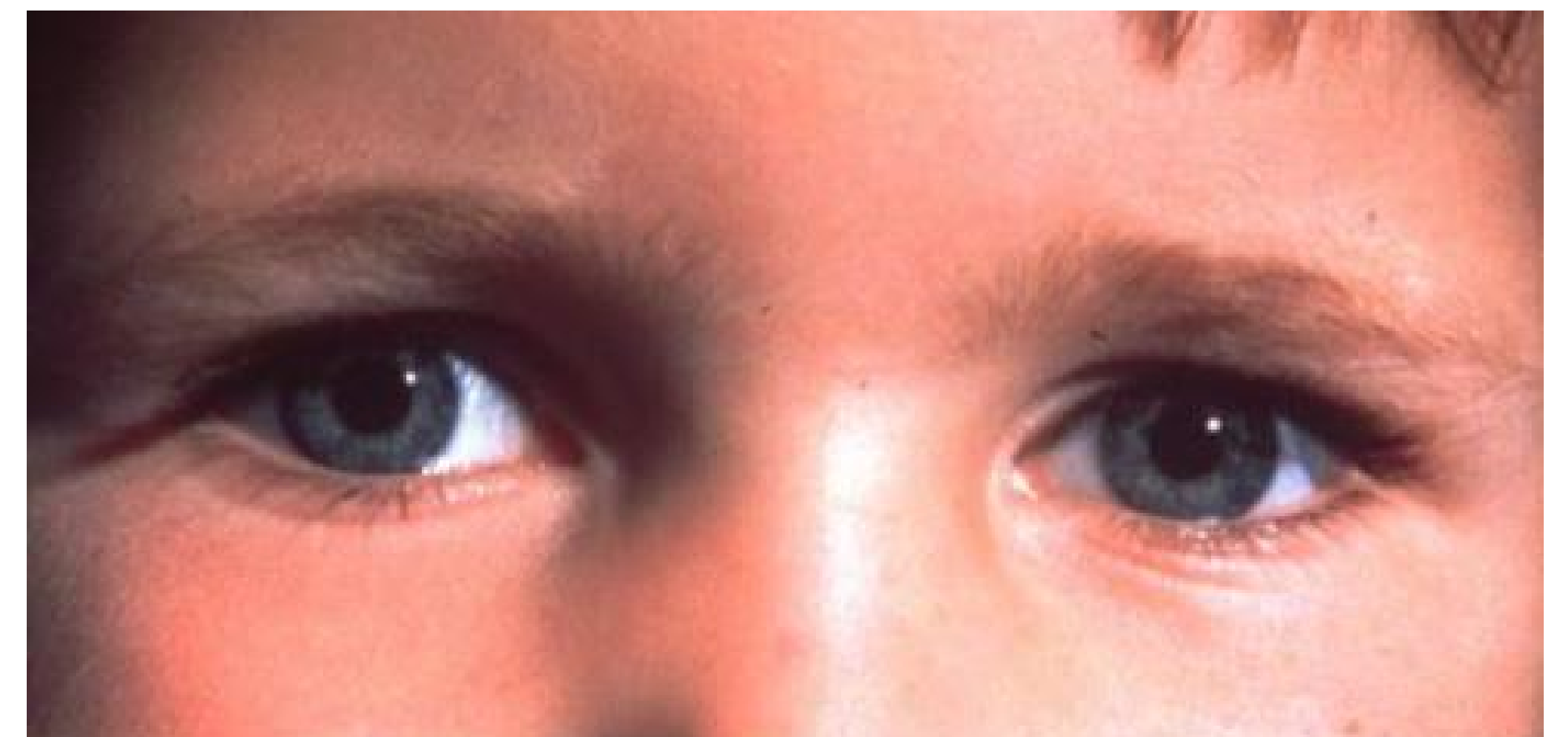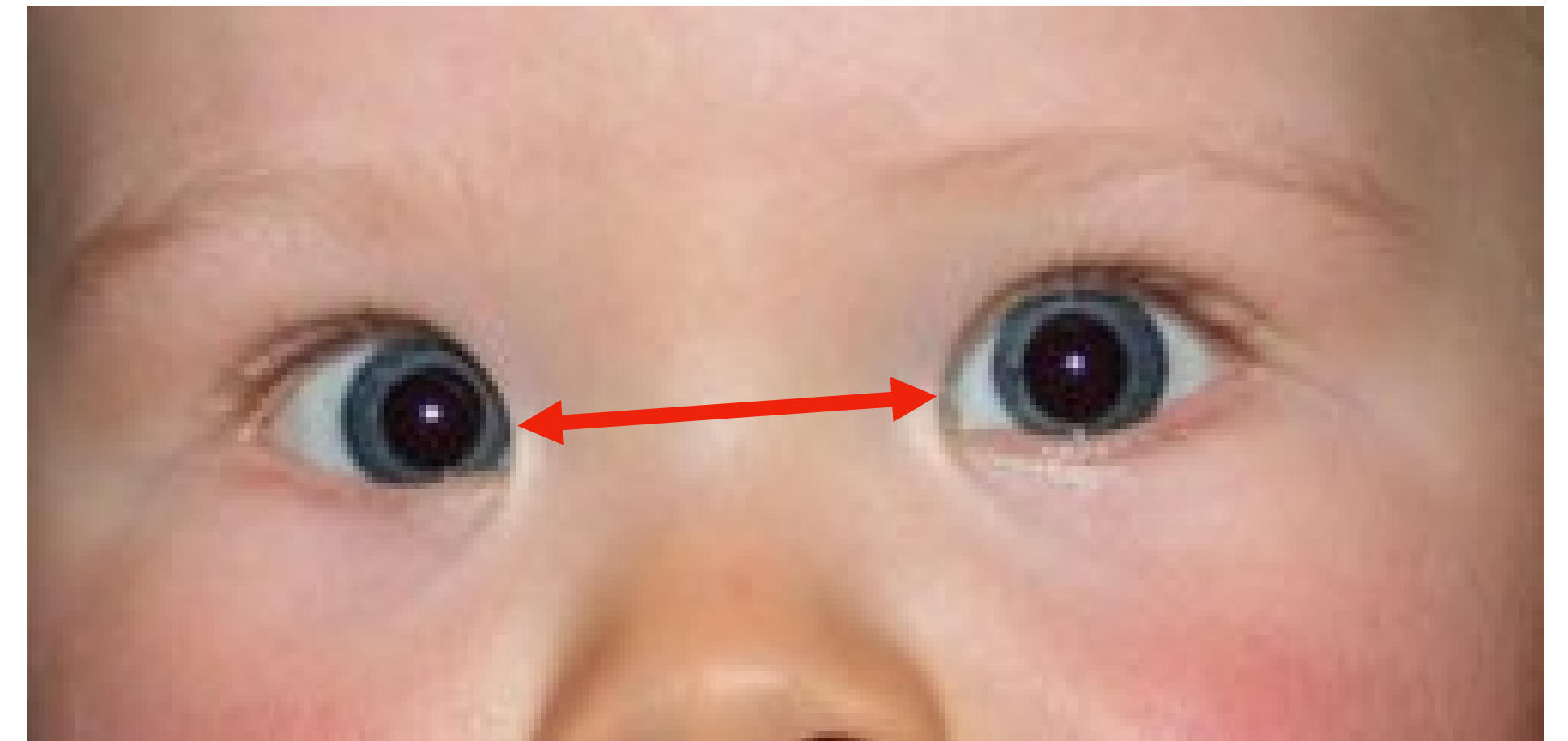
- Συγγενείς
- Επίκτητοι

- Οριζόντιοι (εσωτροπία, εξωτροπία)
- Κάθετοι (ανωτροπία, υποτροπία)
- Ειδικές μορφές στραβισμού (Congenital Cranial Dysinnervation Disorders)

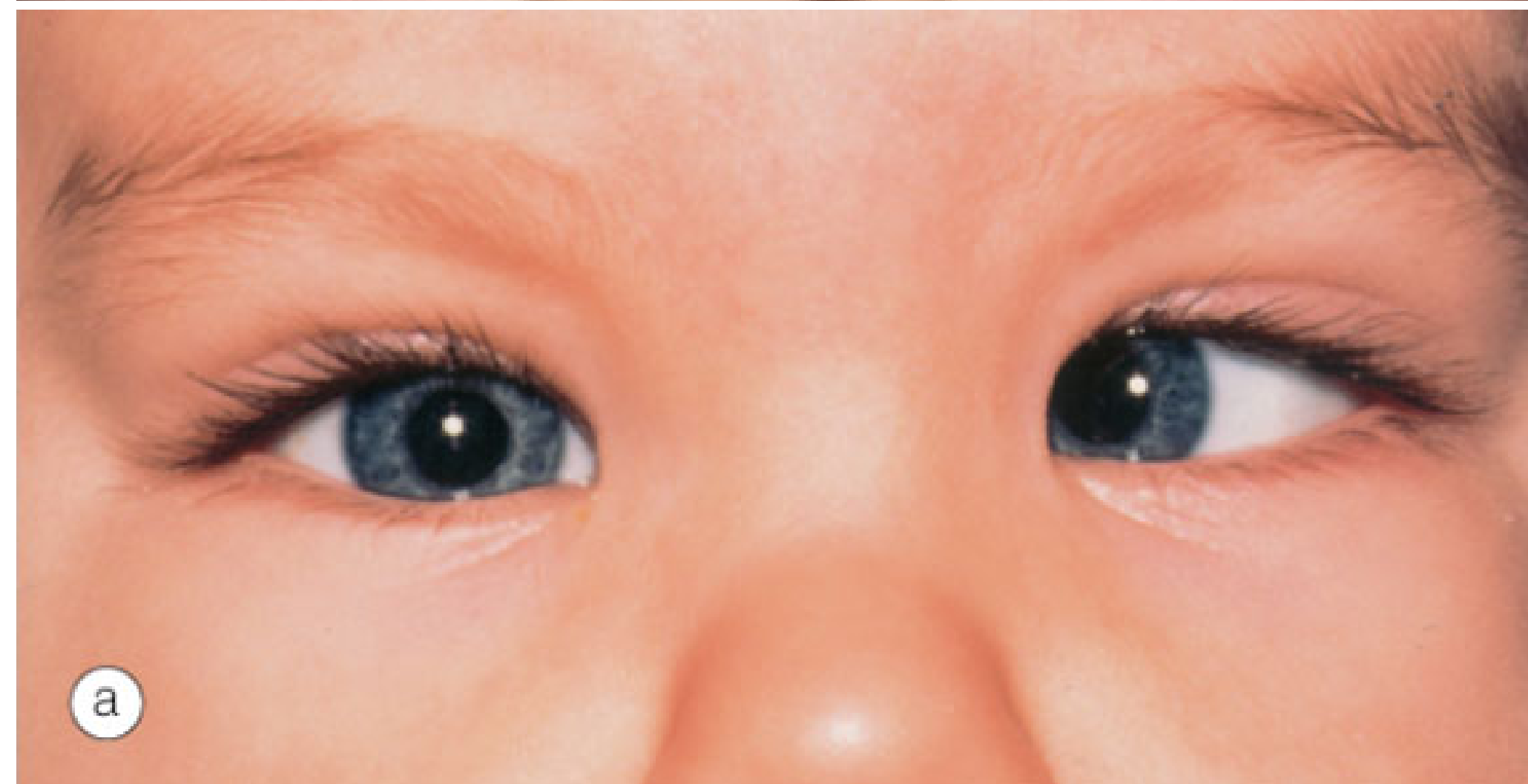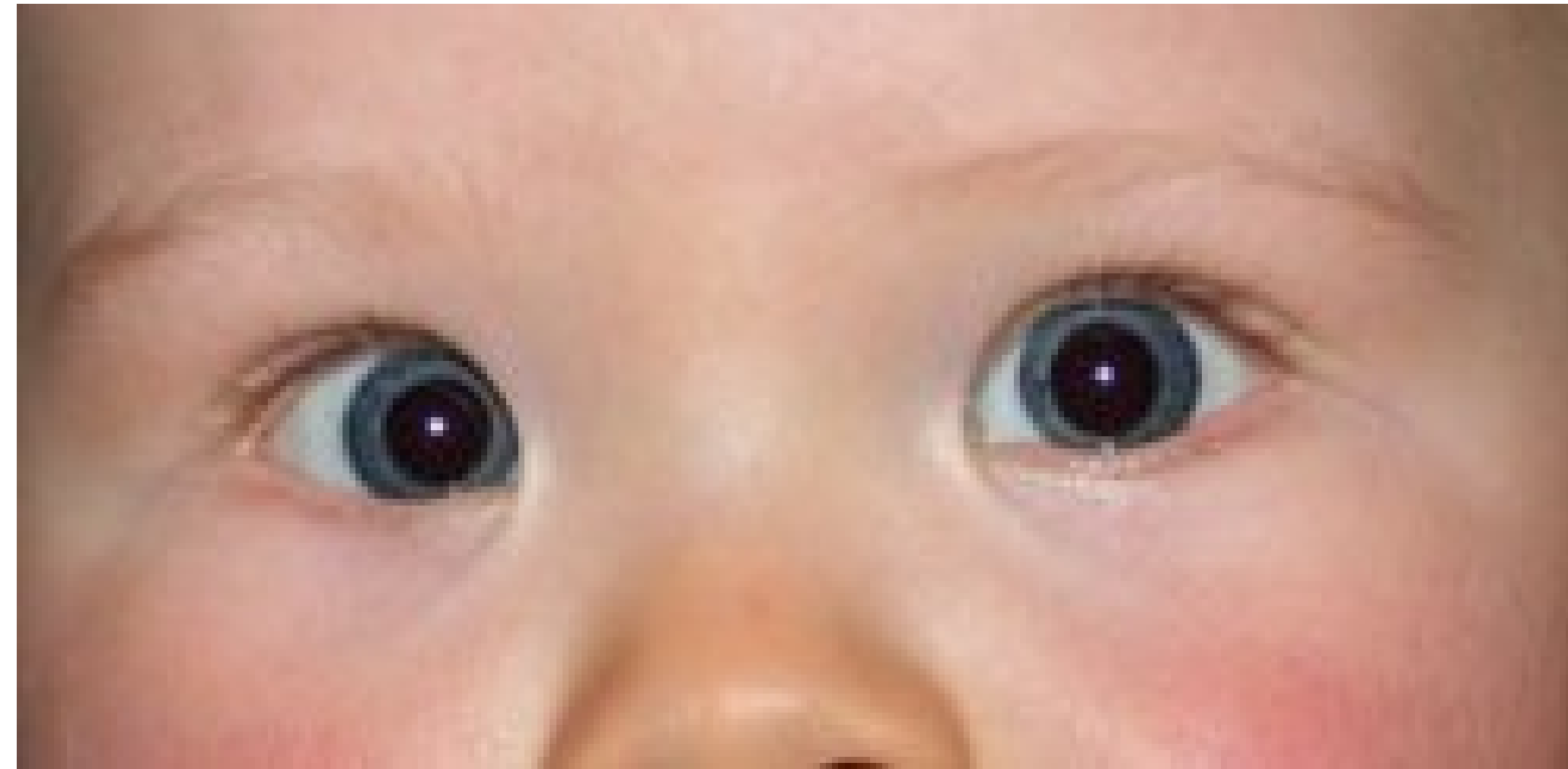# Ψευδοστραβισμός

Ψευδής αντίληψη στραβισμού

- Ψευδοεσωτροπία
  - πλατιά, ευρεία βάση μύτης
  - επίκανθος
- Ψευδοεξωτροπία
  - Μεγάλη γωνία K



# Ψευδοστραβισμός vs Αληθής Στραβισμός



# Φυσιολογικός στραβισμός

- >70% των τελειόμηνων νεογνών παρουσιάζουν στραβισμό (εξωτροπία) τους πρώτους 4-6 μήνες της ζωής
- κάθε στραβισμός πέραν των 6 μηνών θεωρείται μη φυσιολογικός!



# Βρεφική εσωτροπία

- Από την γέννηση έως και 6 μηνών
- Εσωτροπία  $>40\Delta$
- Μεταβαλλόμενη γωνία
- Αμβλυωπία (50%)
- Συνοδά φαινόμενα
  - υπερλειτουργία κάτω λοξών
  - ασύνδετη κάθετη παρέκκλιση
  - νυσταγμός



# Βρεφική εσωτροπία

- Ιδιοπαθής
- Απουσία διόφθαλμης όρασης (3D vision)

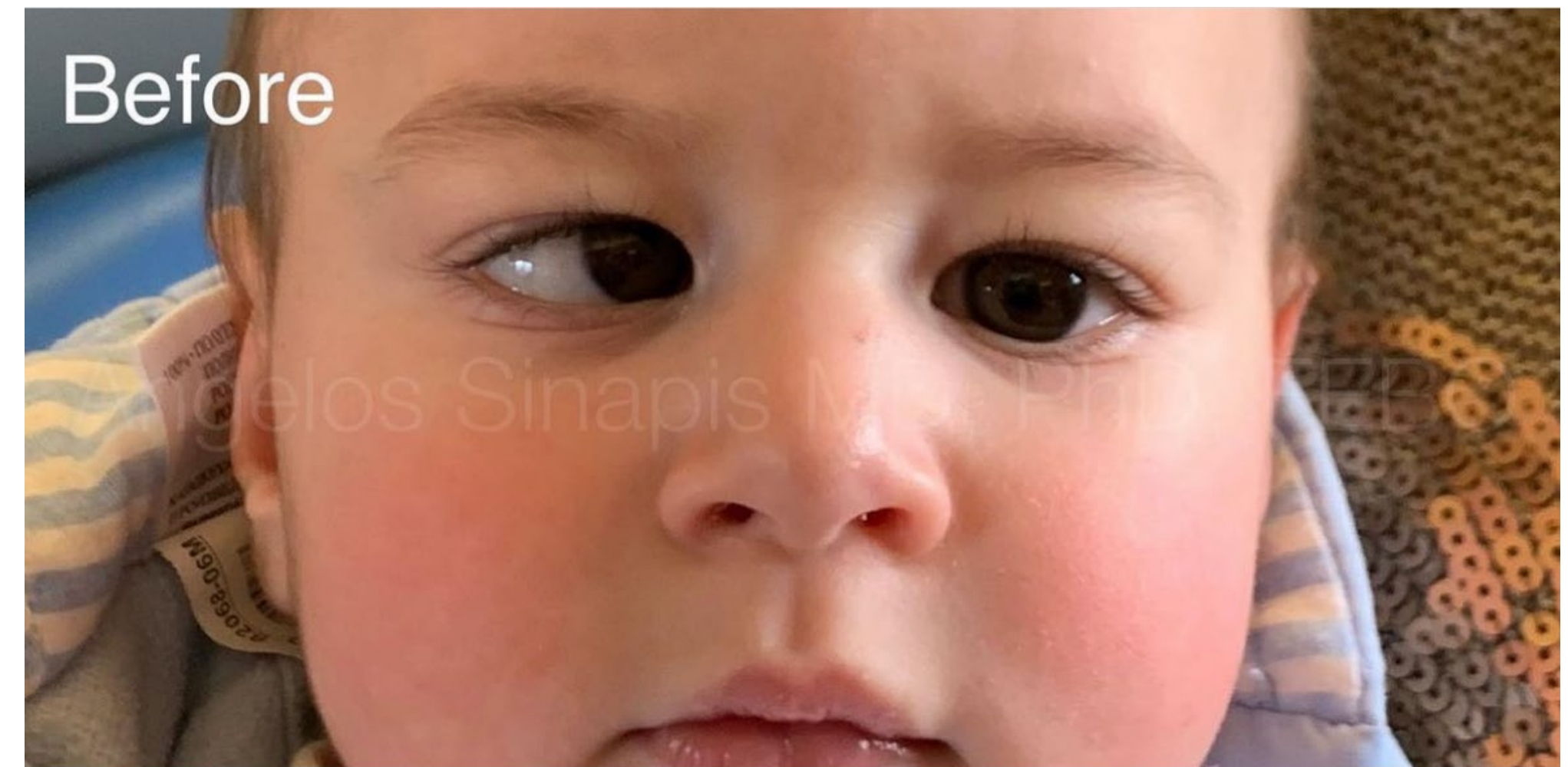# Αντιμετώπιση βρεφικής εσωτροπίας

- Χειρουργική νόσος
- Ασυμφωνία όσον αφορά την ιδανική χρονική στιγμή παρέμβασης
  - Πρώιμη (6 μήνες)
  - Όψιμη (2 έτη)
- Συνήθης ηλικία επέμβασης το 1 έτος



# Χειρουργική αντιμετώπιση Βρεφικής Εσωτροπίας

- Οπίσθια μετάθεση των δυο έσω ορθών μυών 5.5mm
- Πιθανές επανεπεμβάσεις στο μέλλον
  - υπερλειτούργια κάτω λοξών
  - ασύνδετη κάθετη παρέκκλιση



# Επίκτητη εσωτροπία

- Ηλικία εμφάνισης >6 μήνες, συνήθως 1-3 ετών
- Χρήζει άμεσης οφθαλμολογικής εξέτασης και αντιμετώπισης
  - κίνδυνος απώλειας της στερεοσκοπικής όρασης
  - σημάδι νευρολογικής πάθησης (Myasthenia Gravis, CPEO, Arnold-Chiari malformation, intracranial tumor)

# Περιστατικό

- Αγόρι 6 χρονών παραπέμπεται από παιδίατρο
- Ιστορικό εμετών από 5μήνου
- Αιφνίδια εσωτροπία ΔΟ από μηνός με διαλείποντα χαρακτηριστικά που έγινε μόνιμη προ εβδομάδας
- Κλινική εξέταση:
  - Δεξιά εσωτροπία 45Δ (μακριά + κοντά)
  - Βυθοσκόπηση: προπίπτοντα/οιδηματώδη οπτικά νεύρα



- Παραπομπή για MRI εγκεφάλου/κόγχων
- Αστροκύττωμα οπίσθιου βόθρου
- 6 μήνες μετά
  - Ο.Ο: 10/10 άμφω χωρίς διόρθωση
  - ορθοφορία
  - οπτικά νεύρα κφ





# Είδη επίκτητης εσωτροπίας

- Προσαρμοστικού τύπου
  - αμιγώς (οφείλεται πλήρως στην υπερμετροπία)
  - μερικώς (οφείλεται μερικώς στην υπερμετροπία)
- Μη προσαρμοστικού τύπου
- Κυκλική
- Αισθητηριακού τύπου




# Προσαρμοστική Εσωτροπία

- Υπερμετρωπία (συνήθως +2 έως +6 βαθμοί)
- Ηλικία εμφάνισης συνήθως 1 έως 3 έτη
- Η αυξημένη προσαρμογή εκλύει αντανακλαστικά την σύγκλιση

# Θεραπευτική προσέγγιση της προσαρμοστικής εσωτροπίας

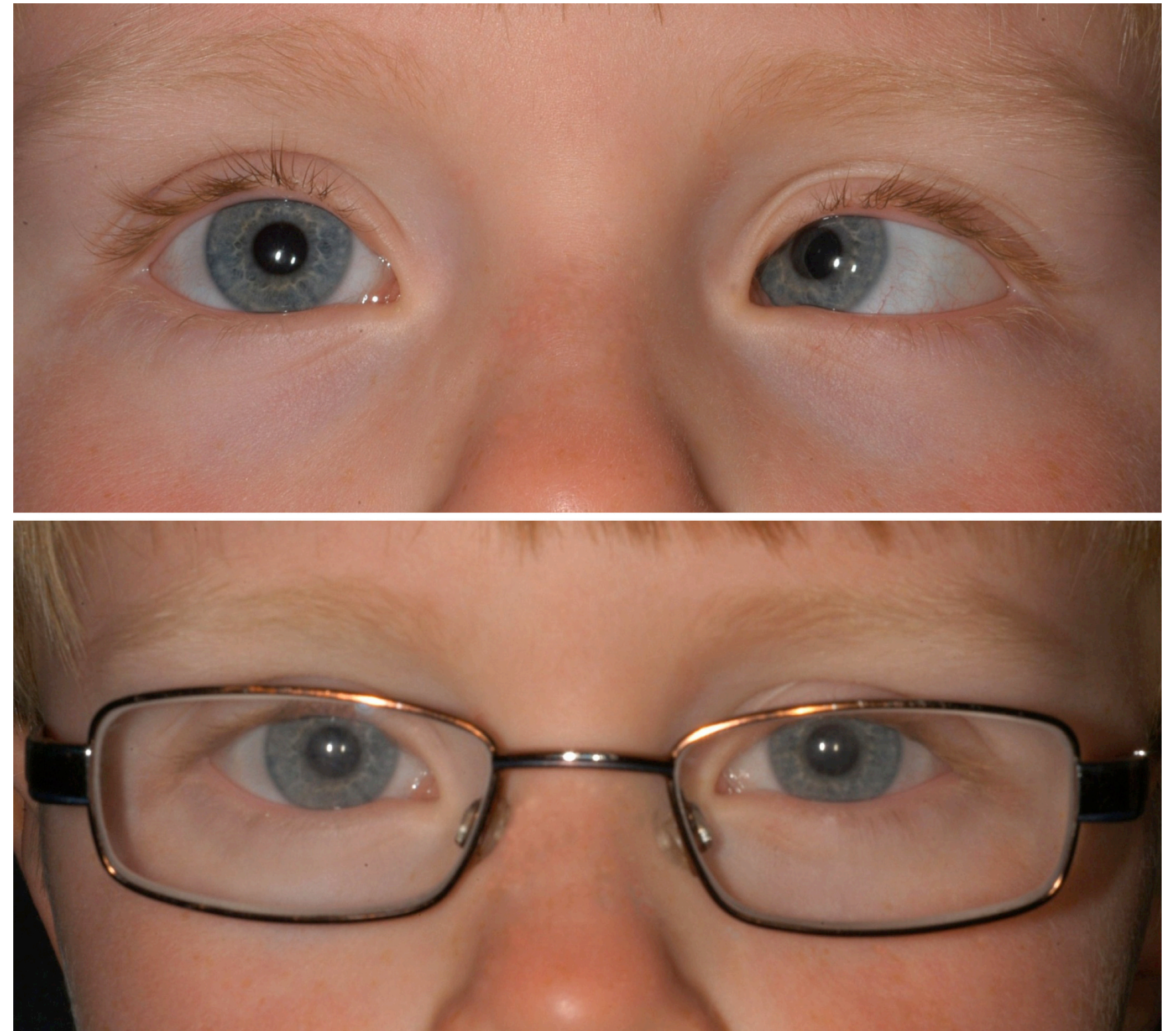
- Πλήρης οφθαλμολογικός έλεγχος
- Χορήγηση της πλήρους κυκλοπληγικής διόρθωσης
  - επαρκές στην αμιγώς προσαρμοστικού τύπου
  - υπολειπόμενη γωνία στραβισμού στην μερικώς προσαρμοστικού τύπου  
χειρουργική διόρθωση αυτής






# Θεραπεία αμιγώς προσαρμοστικής εσωτροπίας

- Χορήγηση γυαλιών πλήρους κυκλοπληγικής διόρθωσης

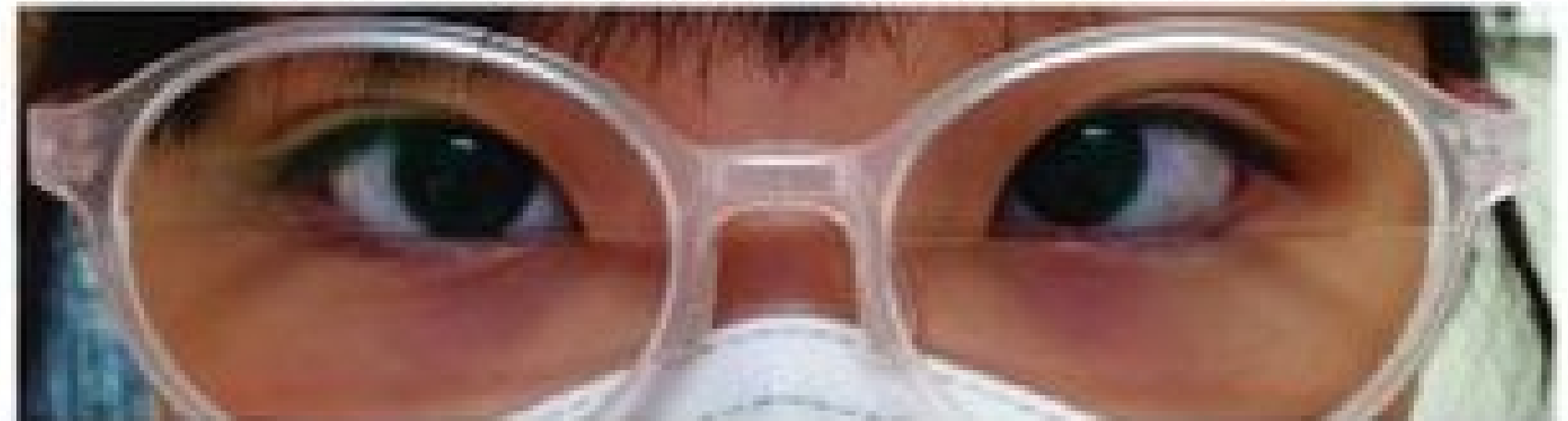



- Ορθοφορία για μακρυνά - εσωτροπία για κοντά
- Υψηλό πηλίκο ΠΣ/Π
- Διπλοεστιακά γυαλιά (executive type)



**B. Near fixation with upper segment of bifocal glasses**

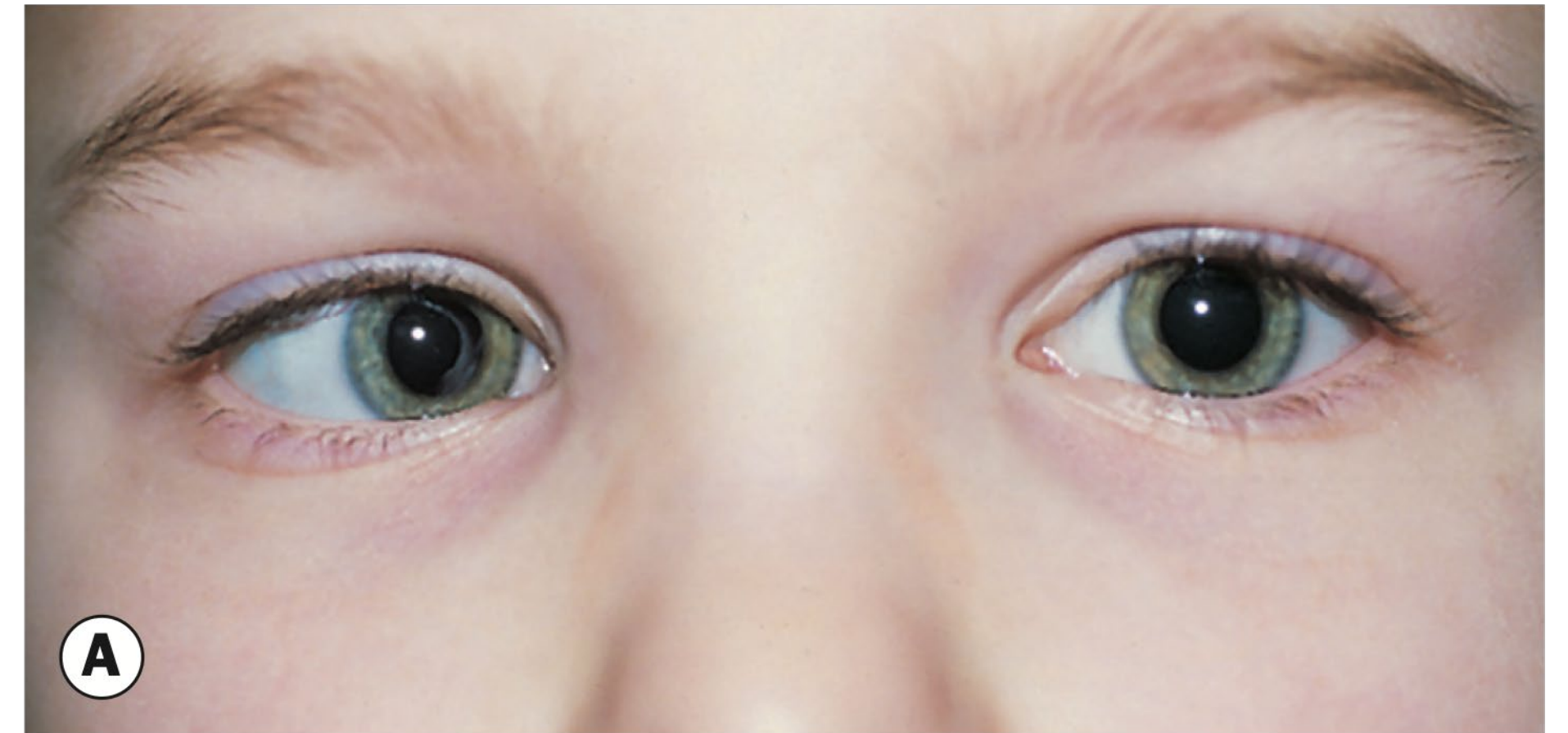

**C. Near fixation with lower segment of bifocal glasses**



# Θεραπεία μερικώς προσαρμοστικής εσωτροπίας

- Χορήγηση γυαλιών πλήρους κυκλοπληγικής διόρθωσης **και**
- Χειρουργική αποκατάσταση της υπολειπόμενης γωνίας στραβισμού
  - Οπίσθια μετάθεση δυο έσω ορθών (αμφοτερόπλευρη)
  - Οπίσθια μετάθεση έσω ορθού - Βράχυνση του έξω ορθού (ετερόπλευρη)





# Μη προσαρμοστική εσωτροπία

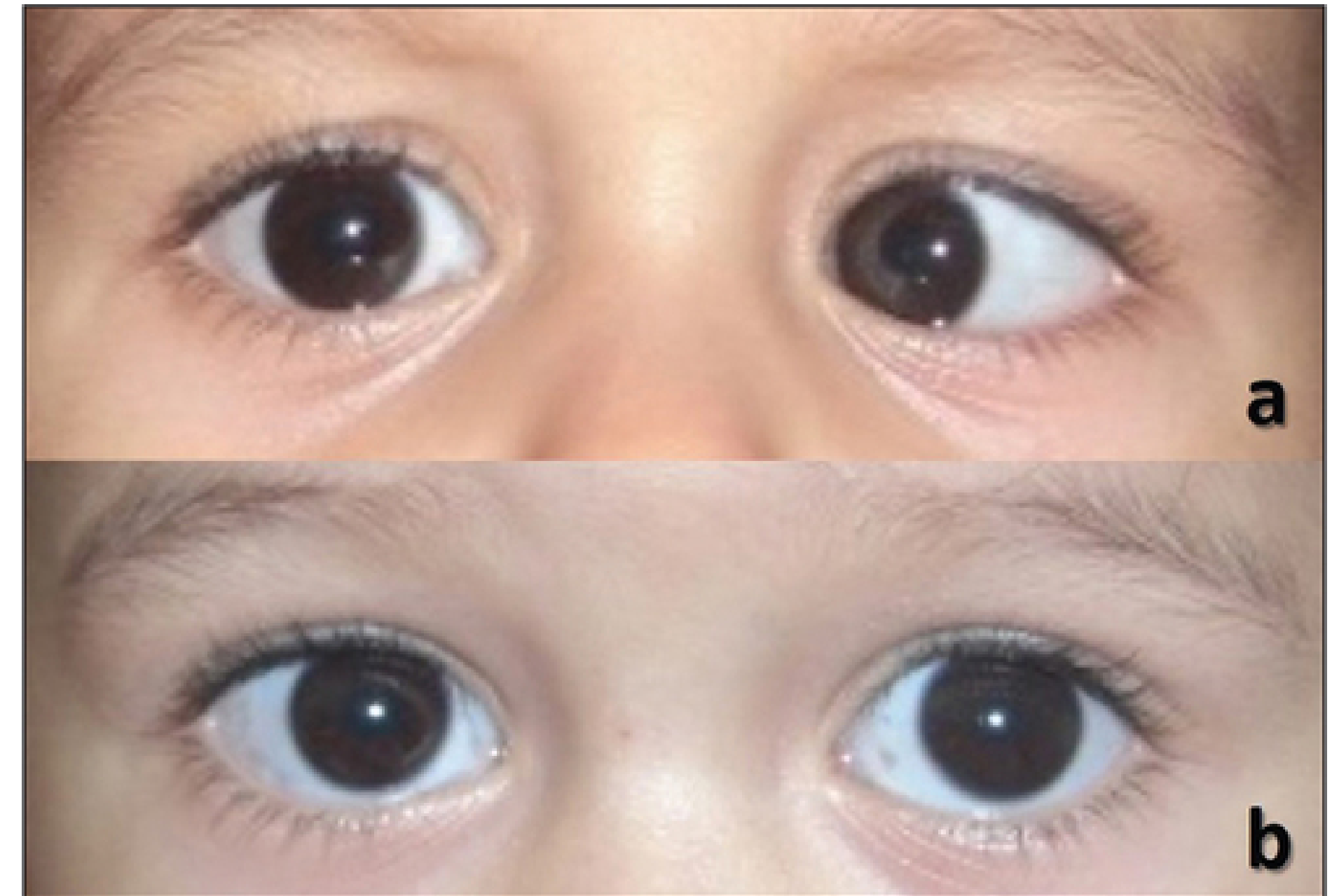- Δεν οφείλεται στην υπερμετροπία
- Αίτια:
  - Απορρύθμιση προϋπάρχουσας εσωφορίας (λανθάνων στραβισμός)
  - Πάρεση απαγωγού (όγκος, τραύμα, μικροαγγειακή νόσος)
  - Δυσπλασία Arnold-Chiari
  - Υδροκέφαλος
  - Ανεύρυσμα εγκεφάλου
  - Μυασθένεια Gravis
  - Χρόνια Προϊούσα Εξωτερική Οφθαλμοπληγία

# Θεραπεία μη προσαρμοστικής εσωτροπίας

- Πλήρης οφθαλμολογικός έλεγχος με βυθοσκόπηση
- Νευρολογική εκτίμηση
- Χειρουργική διόρθωση
  - Οπίσθια μετάθεση δυο έσω ορθών
  - Οπίσθια μετάθεση έσω ορθού - Βράχυνση έξω ορθού

# Κυκλική εσωτροπία

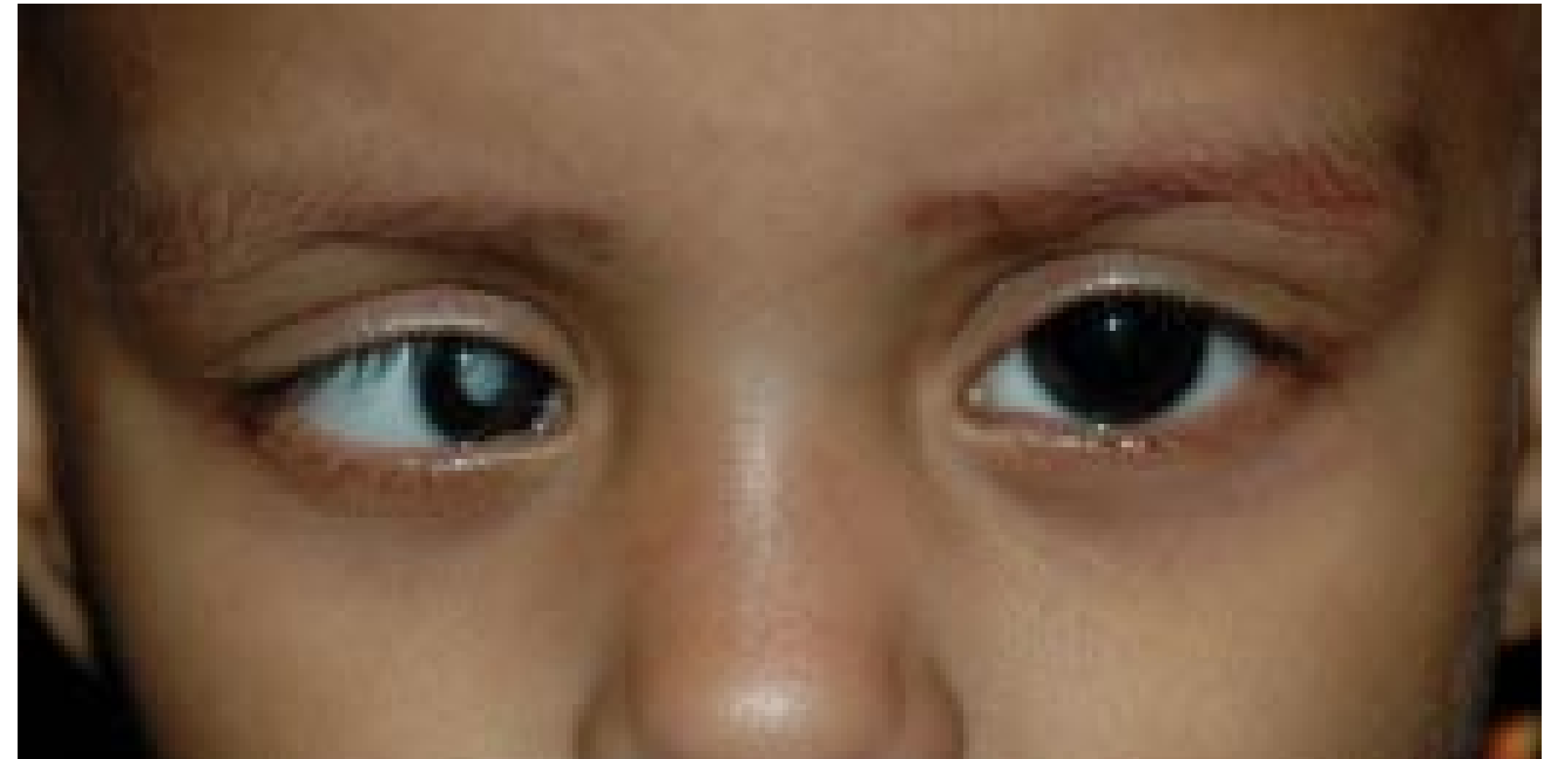- Σπάνια
- Φάσεις εσωτροπίας που ακολουθούν φάσεις ορθοφορίας
- Συνυπάρχουσα υπερμετρωπία
- Χειρουργική αντιμετώπιση εφόσον δεν διορθώνεται με γυαλιά





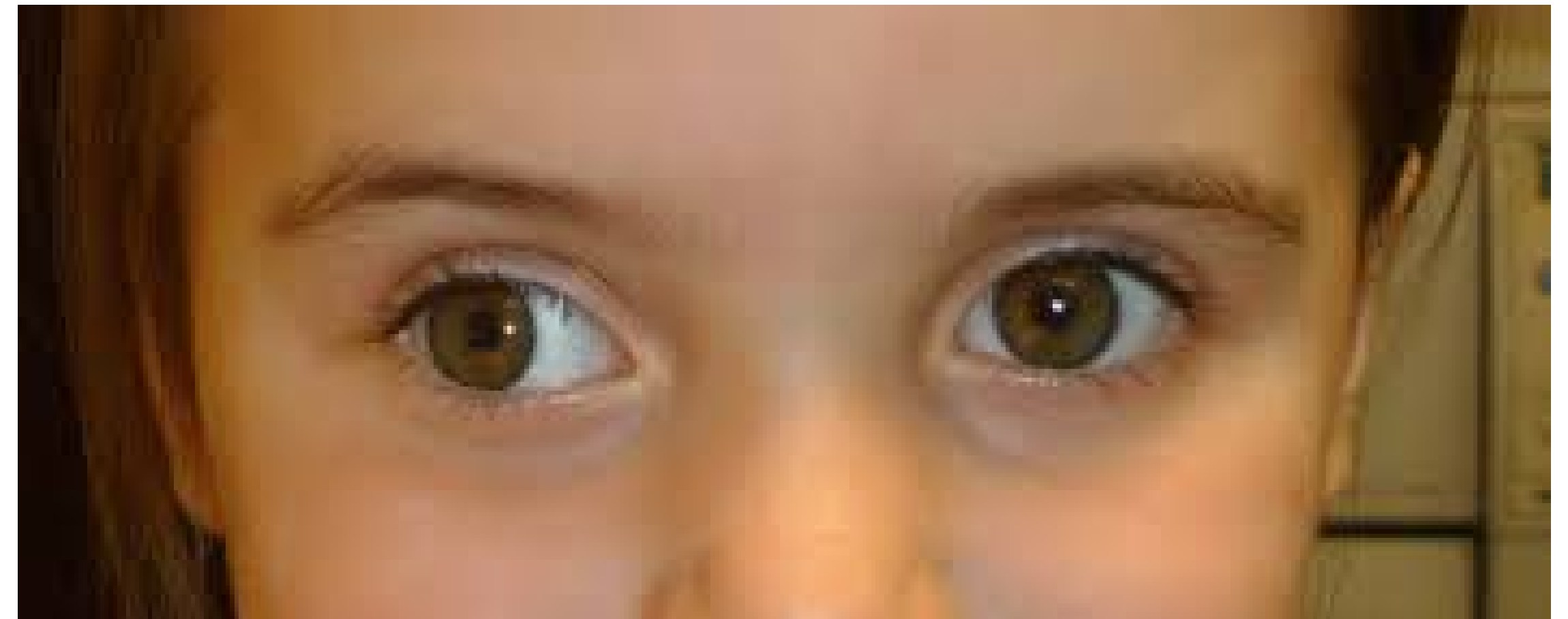# Αισθητηριακή εσωτροπία

- Απώλεια όρασης στο ένα μάτι σε βρεφική ηλικία
- Ετερόπλευρη επέμβαση
  - οπίσθια μετάθεση έσω ορθού -
  - βράχυνση έξω ορθού



# Εξωτροπία

- Διαλείπουσα εξωτροπία (η πιο συχνή μορφή)
- Αισθητηριακή εξωτροπία
- Συγγενής εξωτροπία



# Διαλείπουσα εξωτροπία

- Διαλείποντα χαρακτηριστικά
- Συνήθως σε παιδιά ηλικίας άνω των 2 ετών
- Μη ελεγχόμενη εξωφορία
- Φάσεις εξωτροπίας (αρρώστια, κούραση, υπνηλία)
- Συνήθως εξελίσσεται σε μόνιμη εξωτροπία (75%)
- Κλείσιμο του ενός ματιού στο φως



# Θεραπεία διαλείπουσας εξωτροπίας

- Χειρουργική
- Συντηρητική
  - χορήγηση της πλήρους κυκλοπληγικής διόρθωσης σε υψηλή υπερμετροπία
  - θεραπεία κάλυψης (3-4 ώρες την ημέρα) του επικρατητικού ματιού
  - μυωπικά γυαλιά μέσω διέγερσης προσαρμογής-σύγκλισης
  - ορθοπτικές ασκήσεις σε αδυναμία σύγκλισης

# Χειρουργική αντιμετώπιση διαλείπουσας εξωτροπίας

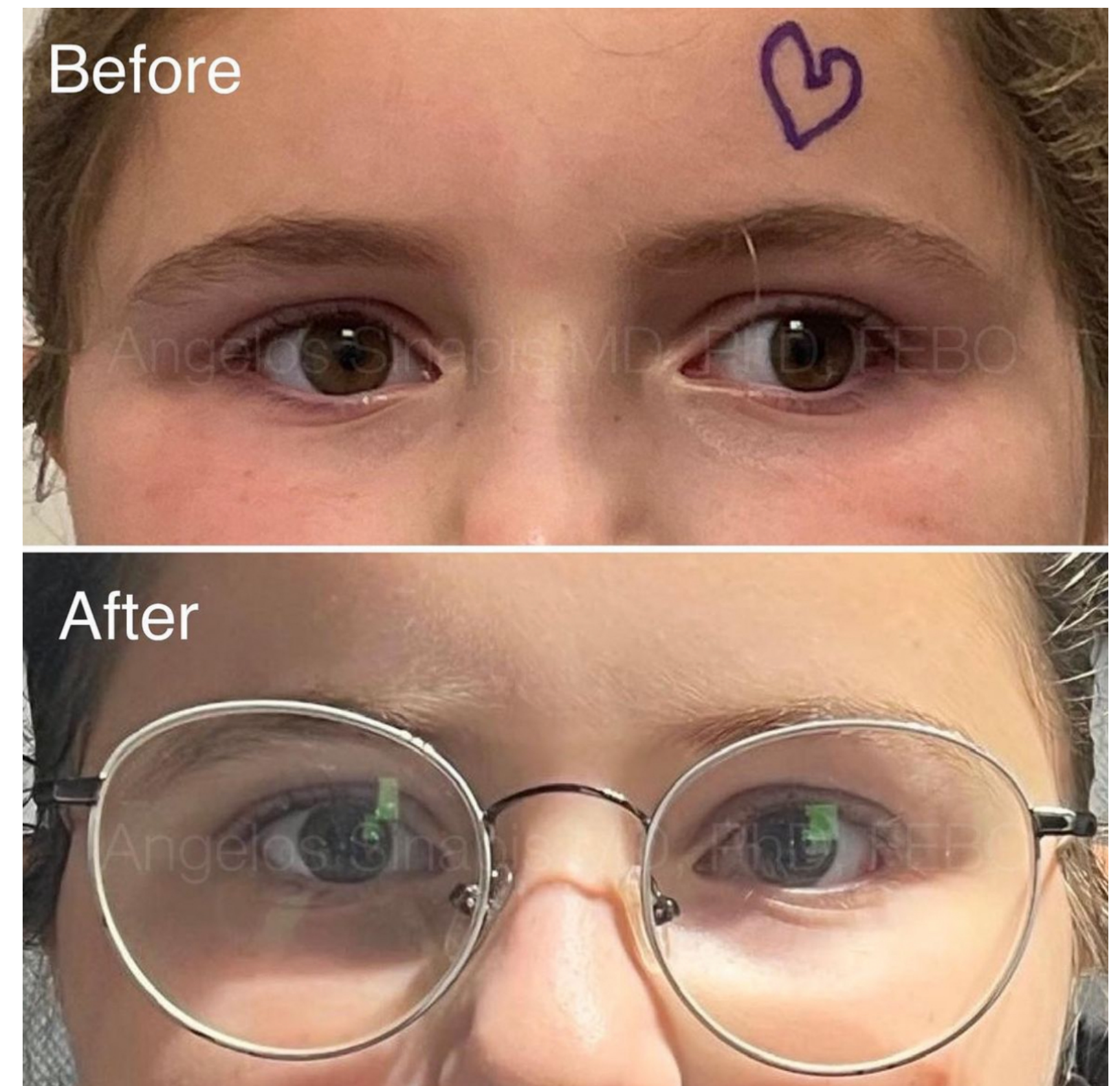Ενδείξεις:

- ηλικία >4 ετών
- φάσεις έκδηλου στραβισμού >50% του χρόνου που είναι ξύπνιο το παιδί
- όχι καλός έλεγχος (επαναφορά και ευθυγράμμιση) των ματιών στο τεστ κάλυψης-αποκάλυψης
- καλύτερη δυνατή οπτική οξύτητα και στα δυο μάτια



# Χειρουργική αντιμετώπιση διαλείπουσας εξωτροπίας

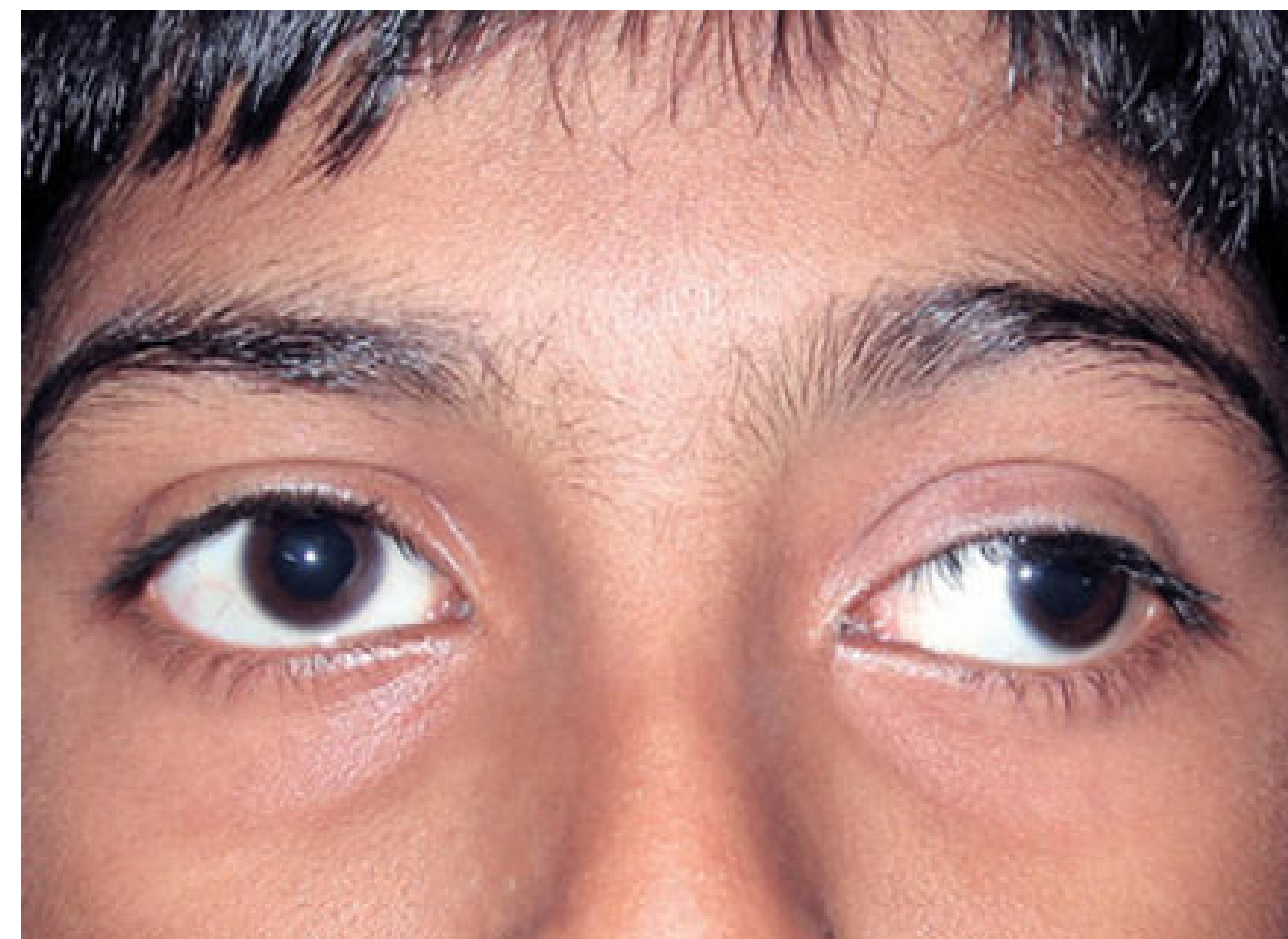- Οπίσθια μετάθεση των δυο έξω ορθών μυών  
ή
- Οπίσθια μετάθεση έξω ορθού και βράχυνση  
έσω ορθού στο αποκλίνον μάτι



# Αισθητηριακή εξωτροπία

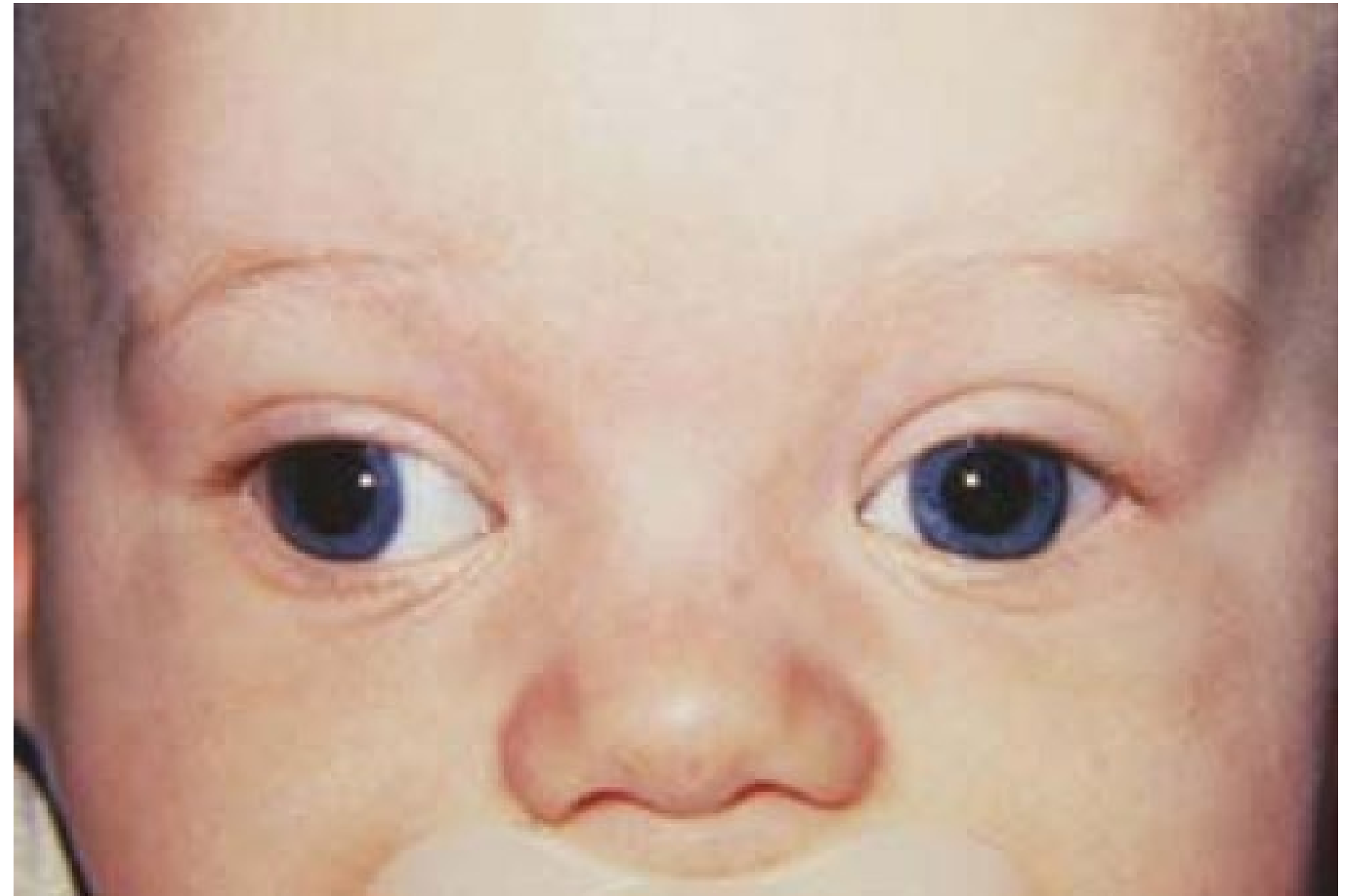- Επίκτητη απώλεια της όρασης
- Χειρουργική αντιμετώπιση για αισθητικούς και μόνο λόγους

ετερόπλευρη οπίσθια μετάθεση έξω ορθού-  
βράχυνση έσω ορθού



# Συγγενής εξωτροπία

- Σπάνια
- Μόνιμη
- Συνυπάρχουσες νευρολογικές παθήσεις (αρθρογρύπωση, αλφισμός, κρανιοσυνοστώσεις)





# Ειδικές μορφές στραβισμού

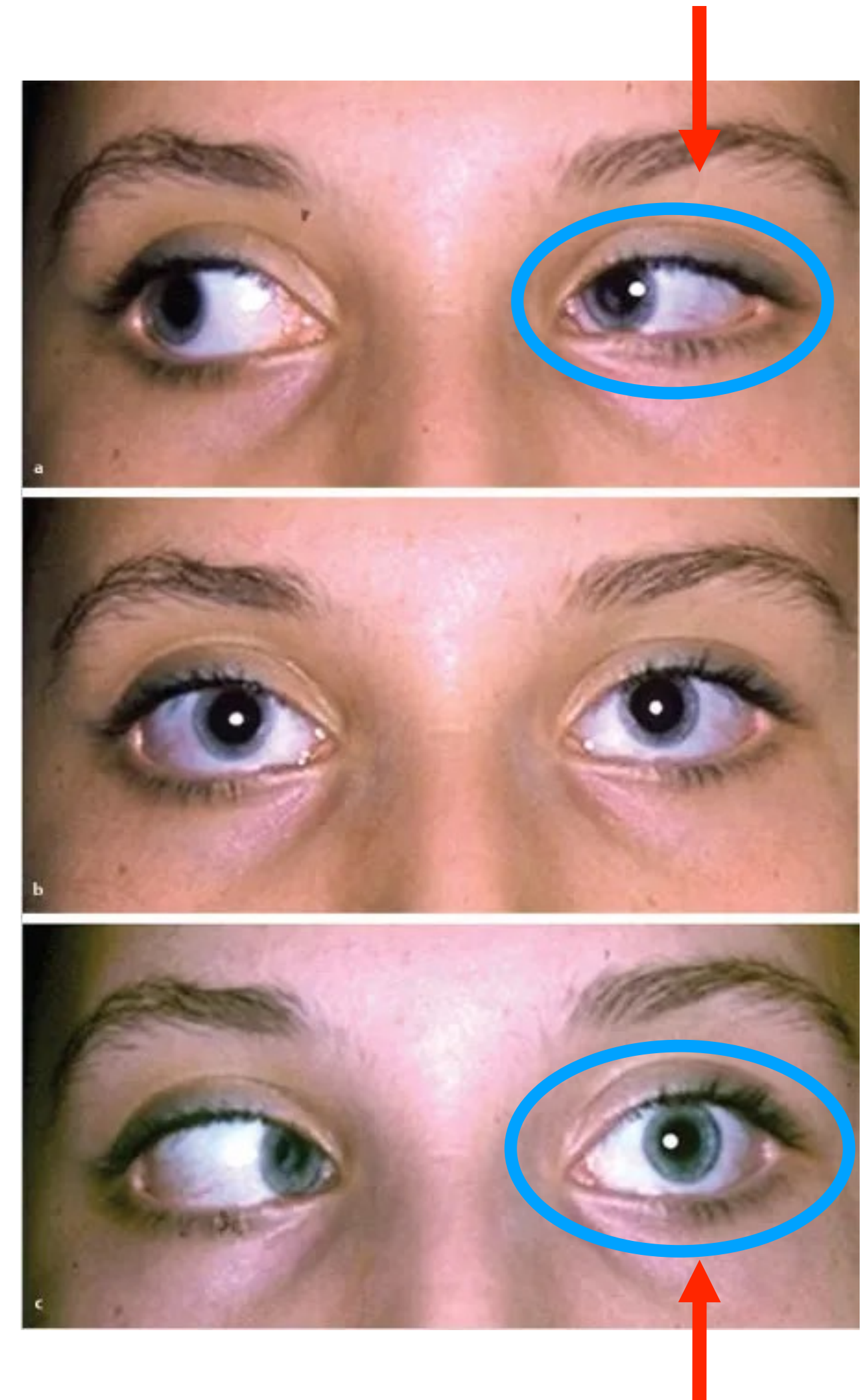
- Congenital Cranial Disinervation Disorders (CCDDs)
  - Σύνδρομο Duane
  - Σύνδρομο Συγγενούς Ίνωσης των Εξοφθάλμιων Μυών
  - Σύνδρομο Möbius
- Σύνδρομο Brown

# Congenital Cranial Disinervation Disorders

- Ομάδα διαταραχών με κοινό χαρακτηριστικό το έλλειμμα στην ανάπτυξη του πυρήνα ενός ή περισσότερων κρανιακών νεύρων με αποτέλεσμα την υποπλασία ή πλήρη απλασία των νεύρων αυτών
- Ποικίλη διαταραχή της οφθαλμοκινητικότητας

# Σύνδρομο Duane

- Αδυναμία απαγωγής του ενός οφθαλμού
- Φυσιολογική προσαγωγή
- Διεύρυνση της βλεφαρικής σχισμής στην απαγωγή - Στένωση αυτής στην προσαγωγή
- Εσωτροπία στην πρωτεύουσα θέση
- Αντισταθμιστική θέση κεφαλής



# Σύνδρομο Duane

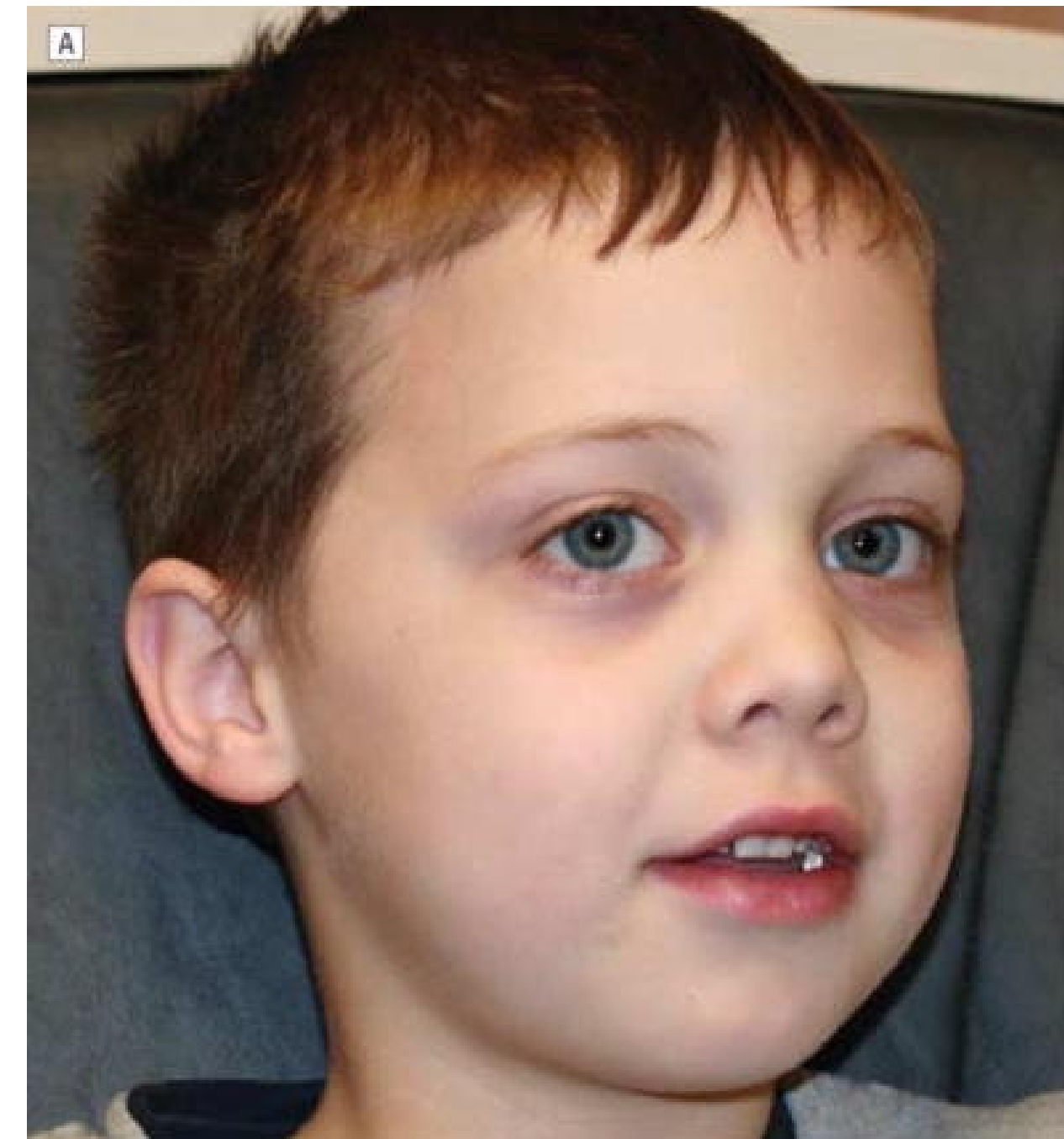
- Απλασία πυρήνα απαγωγού και παράδοξη νεύρωση του έξω ορθού από τμήμα της νεύρωσης του έσω ορθού
- Προσβολή αριστερού ματιού στο 60% των περιπτώσεων
- Πιο συχνό στις γυναίκες (3:2)

# Σύνδρομο Duane

- Συνήθως σποραδικό
- Έχει σχετιστεί με συγγενείς ανωμαλίες όπως:
  - ημιπροσωπική μικροσωμία (Goldenhar syndrome)
  - συγγενής κώφωση
  - ανωμαλία Klippel-Feil

# Θεραπεία συνδρόμου Duane

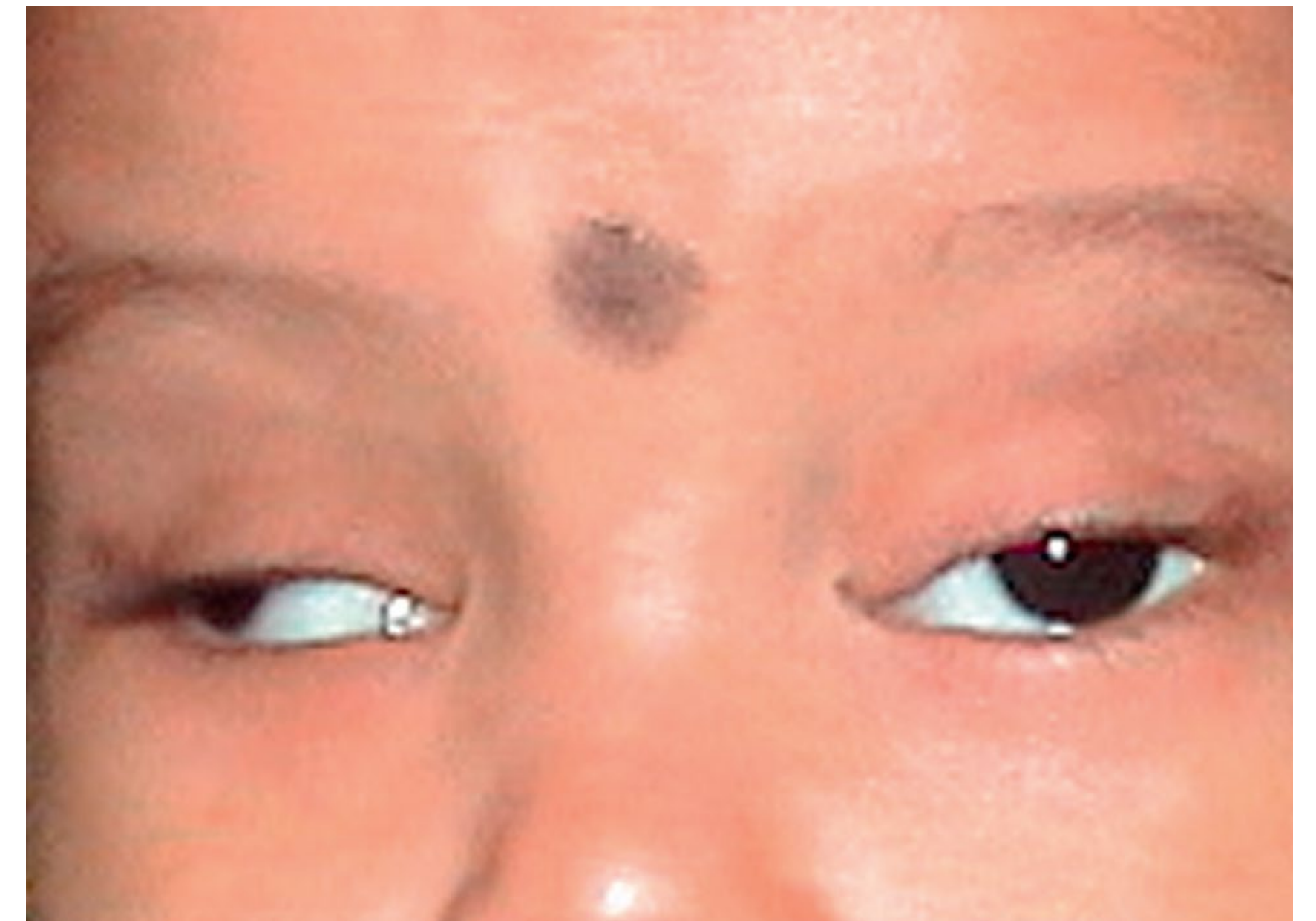- Χειρουργική
- Σε περιπτώσεις έκδηλου στραβισμού στην πρωτεύουσα θέση ή έντονης αντισταθμιστικής θέσης της κεφαλής
- Οπίσθια μετάθεση του έσω ορθού 5.5-7.5mm





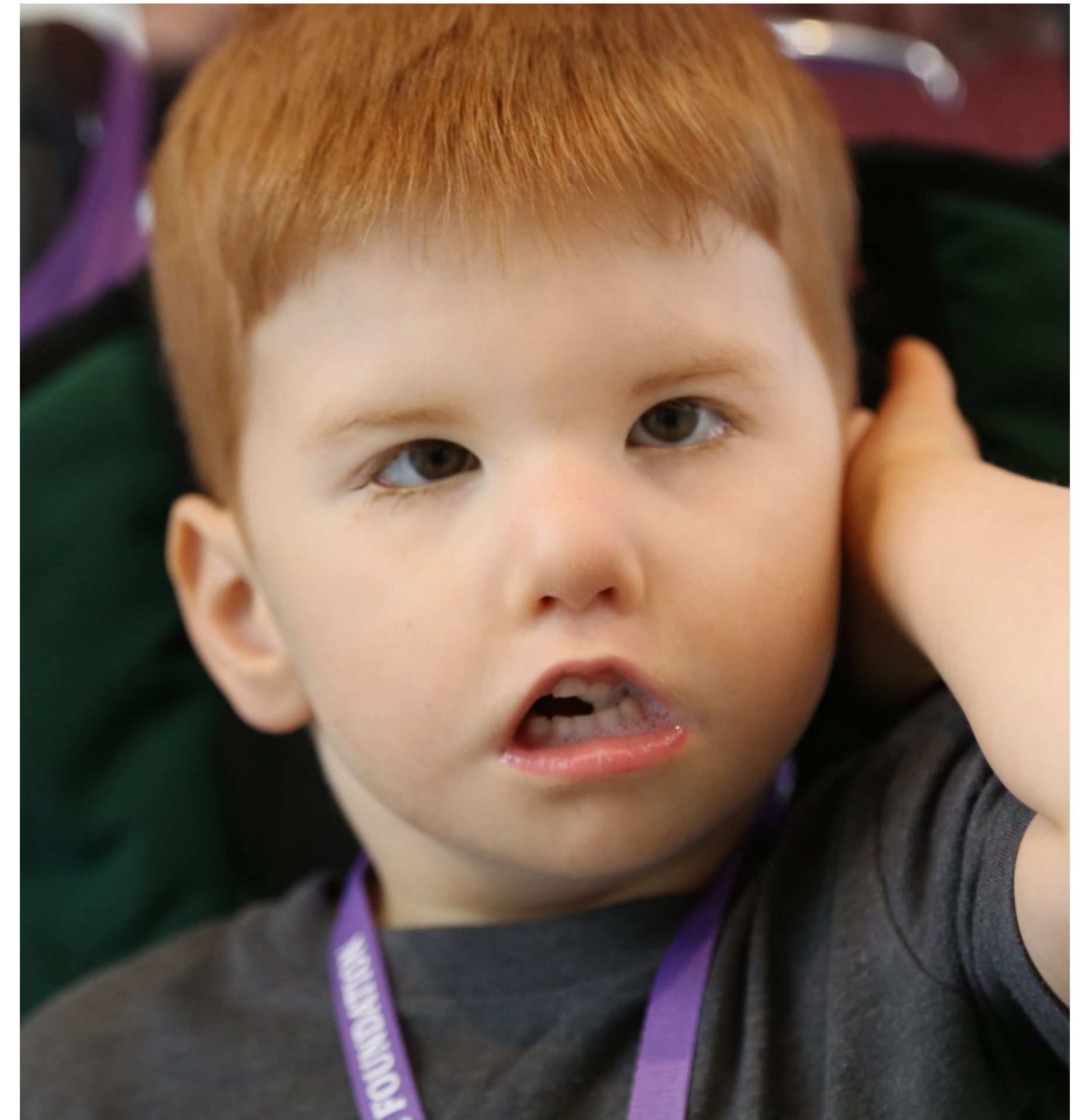
# Συγγενής Ίνωση των Εξοφθάλμιων Μυών

- Αυτοσωματικός επικρατητικός χαρακτήρας κυρίως
- Ινώδεις και ανελαστικοί εξοφθάλμιοι μύες
- Προσβάλλει και τον ανελκτήρα του άνω βλεφάρου με συνοδό πτώση
- Συνήθως προσβάλλονται οι κάτω ορθοί (μάτια καθηλωμένα στην κάτω θέση)
- Οπίσθια μετάθεση των προσβεβλημένων μυών για βελτίωση στην πρωτεύουσα θέση



# Σύνδρομο Möbius

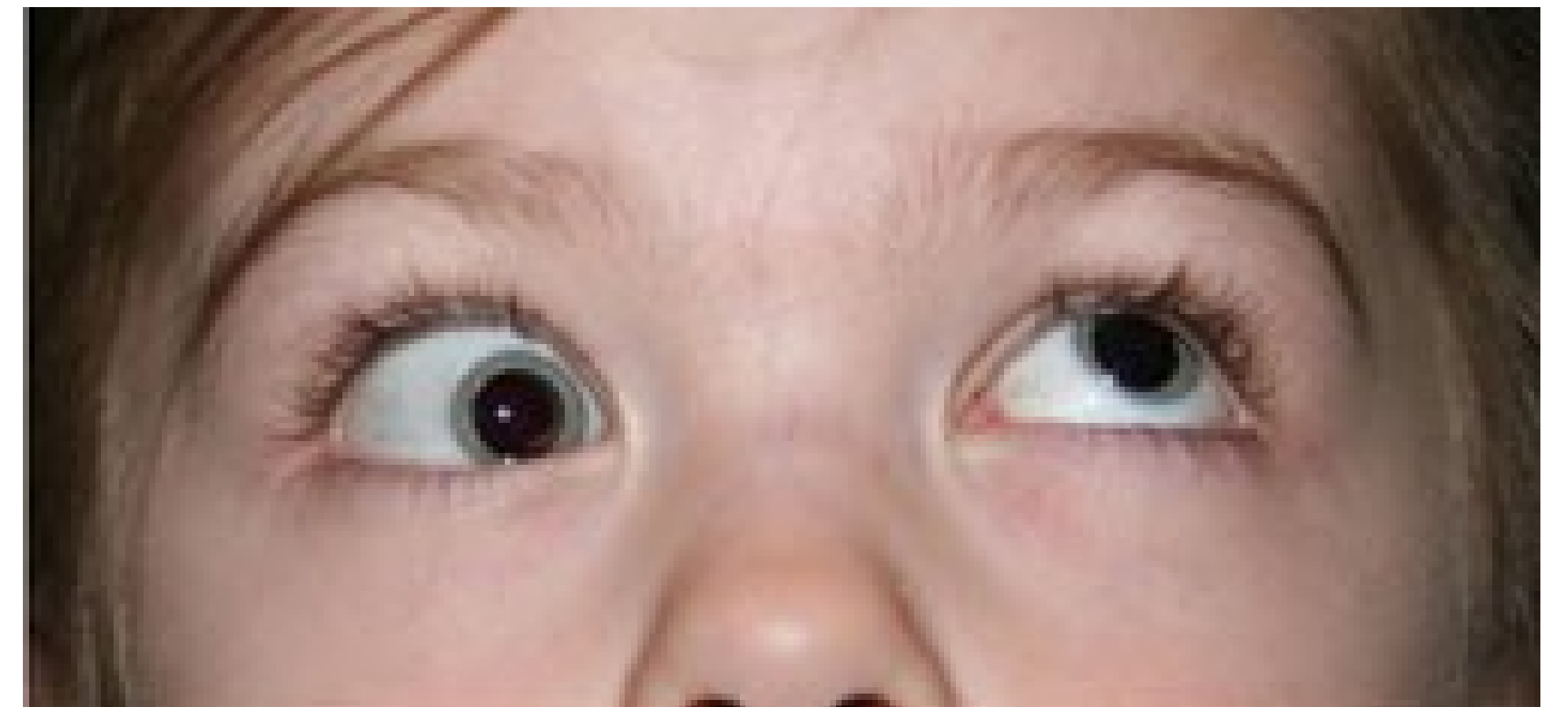- Αμφοτερόπλευρη πάρεση προσωπικού
- Εσωτροπία (πάρεση απαγωγού)
- Πτώση βλεφάρων (+/-)
- εκτεταμένη υπερπυρηνική διαταραχή του εγκεφαλικού στελέχους με επιπρόσθετα υποπυρηνικά χαρακτηριστικά
- Δεν προσφέρεται για χειρουργική αποκατάσταση εκτός αν αποτελεί σημαντικό αισθητικό πρόβλημα





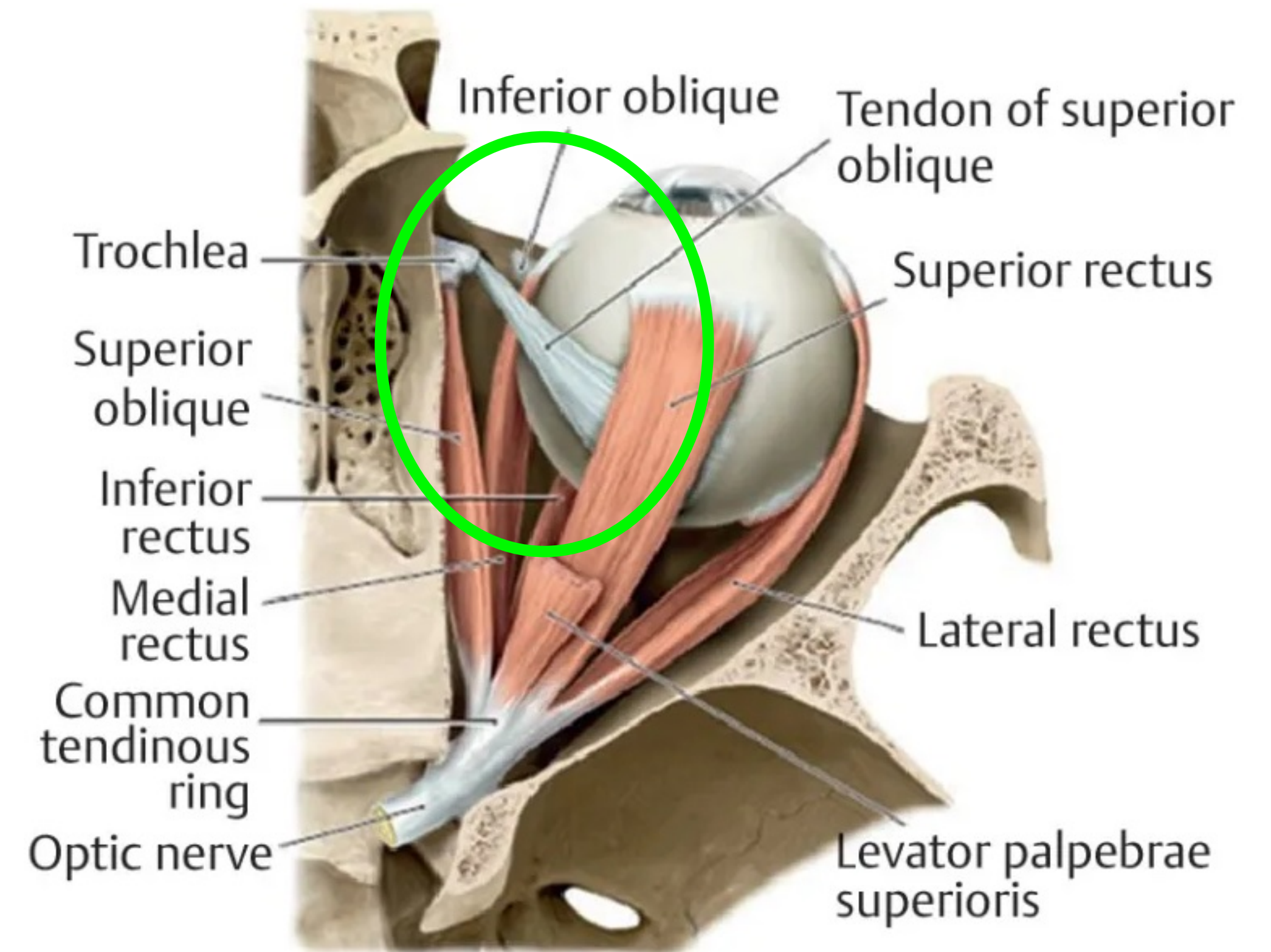
# Σύνδρομο Brown

- Αδυναμία άνω στροφής του ματιού από την θέση της προσαγωγής
- Ετερόπλευρο στο 90%
- Συγγενές και επίκτητο



# Συγγενές σύνδρομο Brown

Οφείλεται σε ανελαστικό ή υπό αυξημένη τάση τένοντα του άνω λοξού



# Συγγενές σύνδρομο Brown

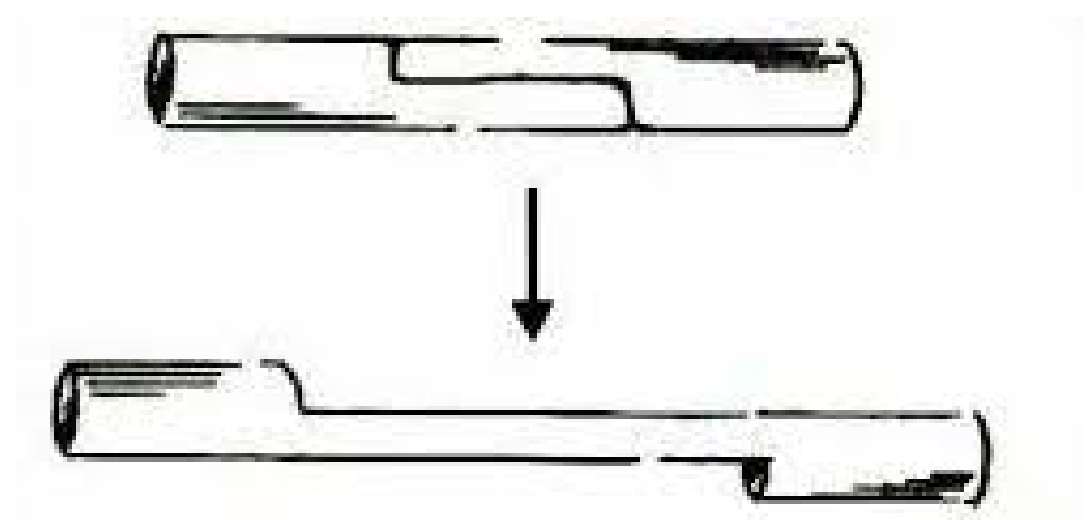
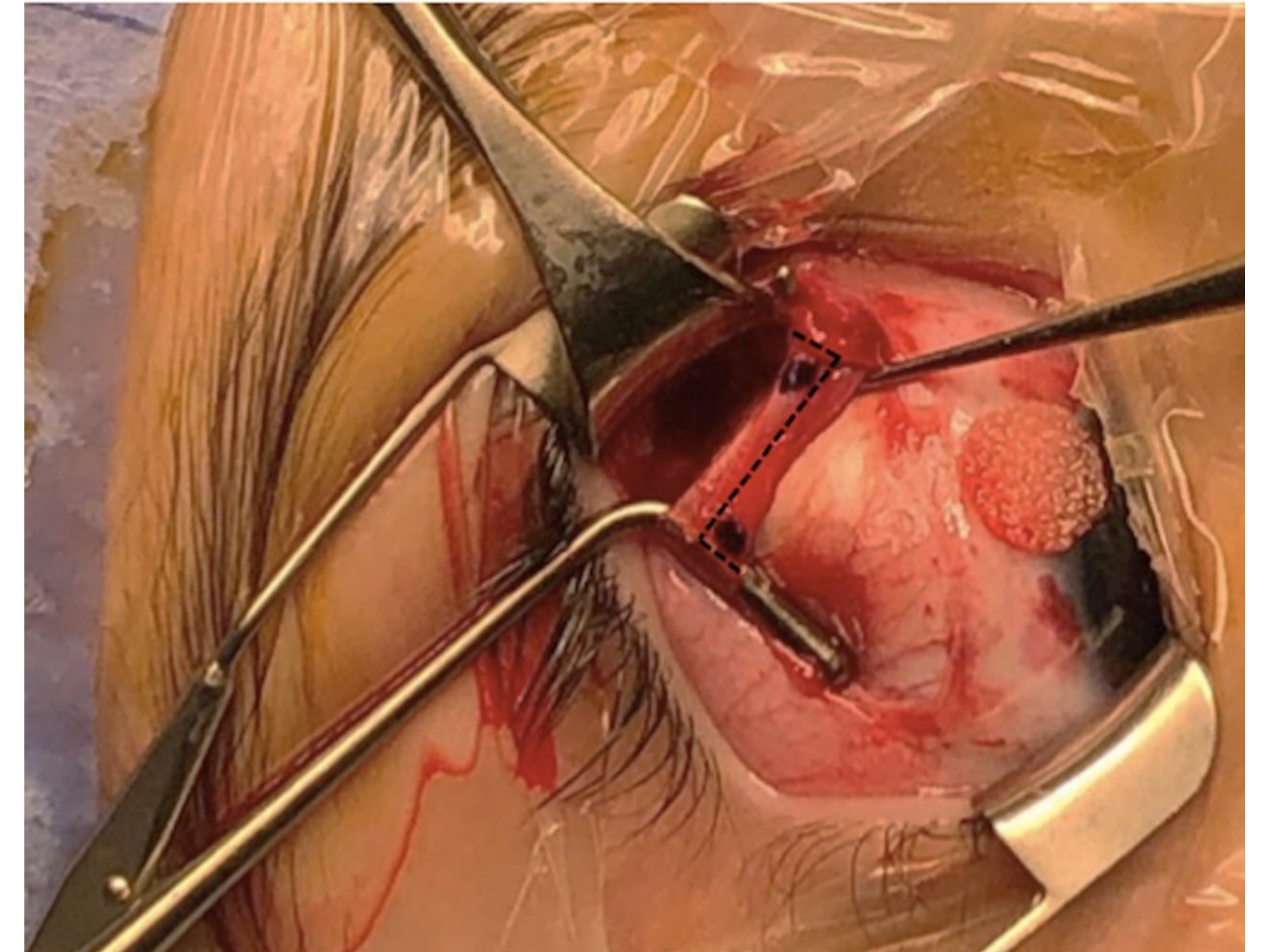
Ενδείξεις χειρουργικής αντιμετώπισης:

- υποτροπία στην πρωτεύουσα θέση
- αντισταθμιστική θέση κεφαλής (ανύψωση πιγουνιού και στροφής κεφαλής προς την προσβεβλημένη πλευρά)



# Θεραπεία συνδρόμου Brown

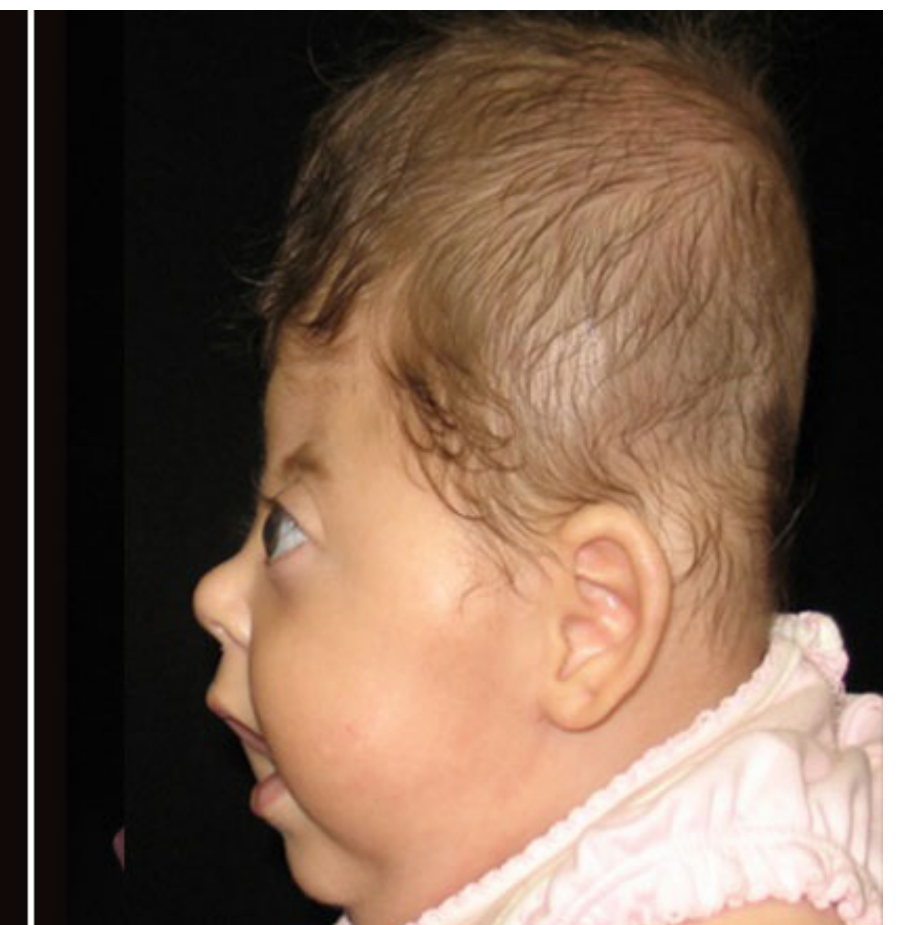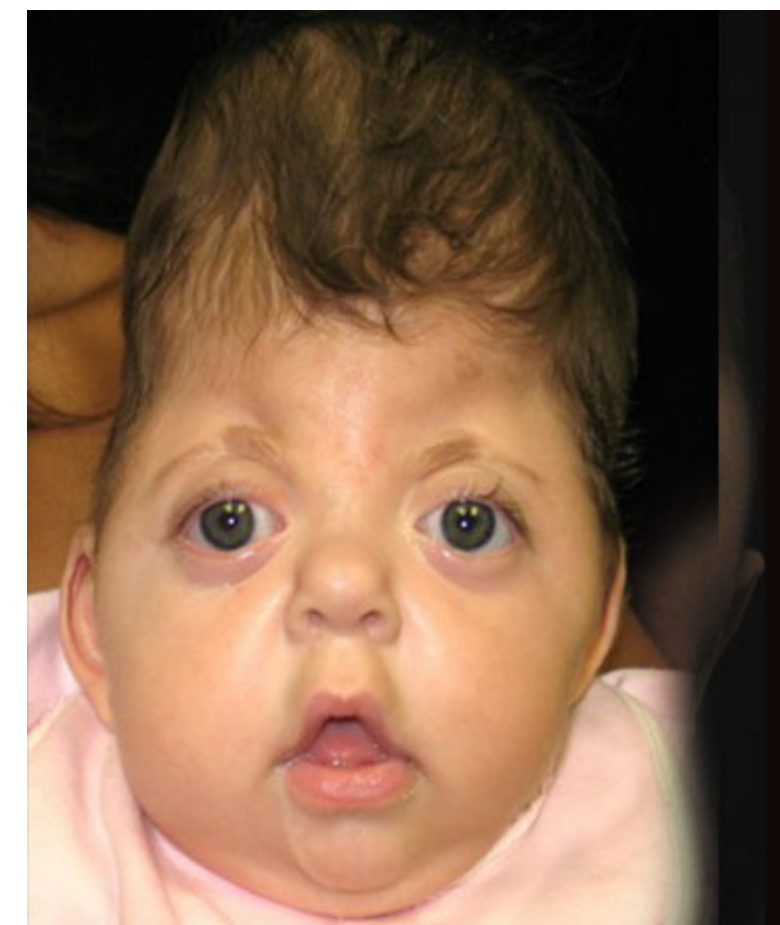
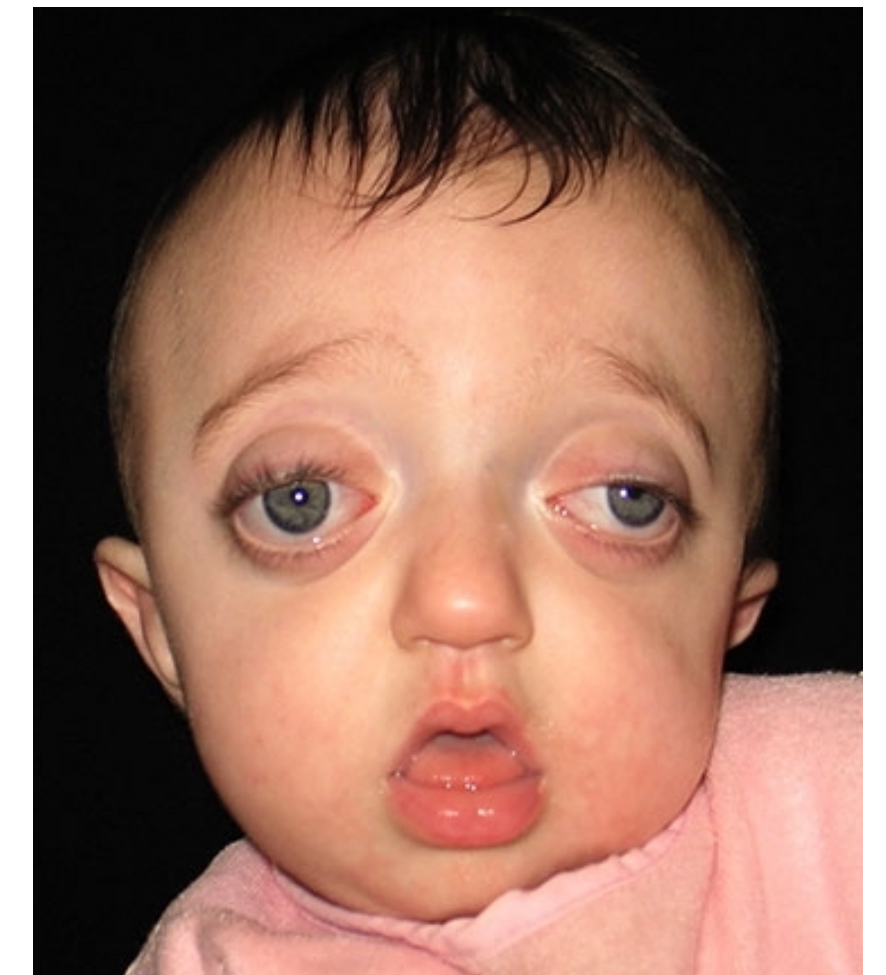
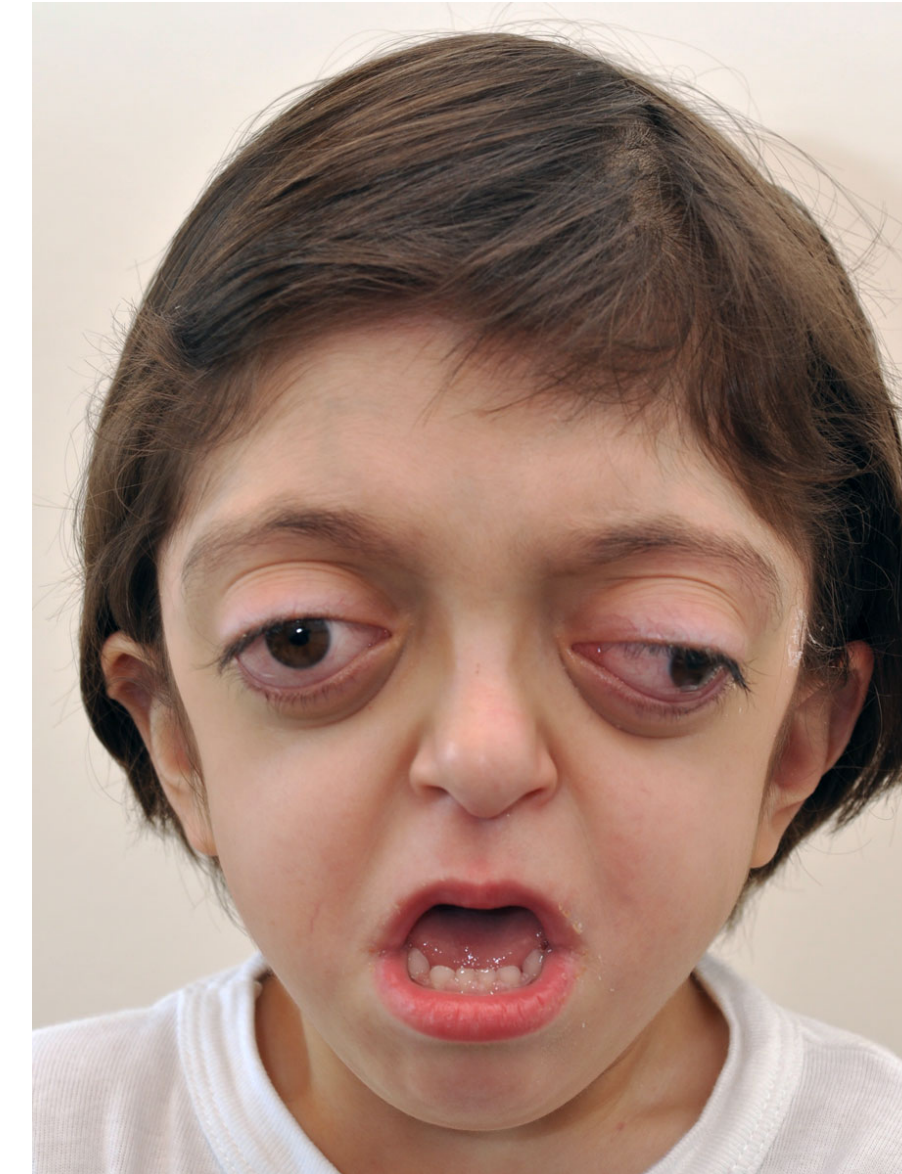
Επιμήκυνση του τένοντα του άνω λοξού





# Σύνδρομο Κρανιοσυνωστώσεων

- Crouzon, Apert, Pfeiffer
- Πρώιμη σύγκλιση των κρανιακών ραφών
- Οφθαλμικοί κόγχοι πολύ αβαθείς με έξω στροφή κατά τον προσθιοπίσθιο άξονα
- Μυωπικός κώνος παρεκτοπισμένος προς τα έξω
- Μεταβολή των επιπέδων δράσης των εξοφθάλμιων μυών (εικόνες ψευδής υπερ- ή υπολειτουργίας μυών και φαινόμενο V)
- Απαιτητική χειρουργική αντιμετώπιση





Ευχαριστώ!

[www.sinapiseye.gr](http://www.sinapiseye.gr)



@angelos\_sinapis\_eye\_surgeon